口腔がん治療について

口腔がんとは

口腔がんは頭頸部がんの一つであり、口の中のどの部位にでも発生します。
全身の全てのがんのうち、約3%が口腔がんであると言われています。

がんができる部位により、舌がんや歯肉がん、頬粘膜がん、口底がん、口蓋がん、口唇がんなどに分けられます。
舌がんが最も多く、次に下顎歯肉がん、口底がんと続きます。

口腔の亜部位

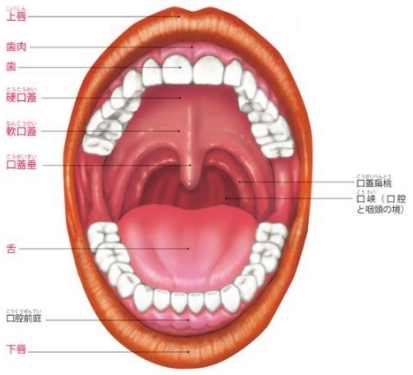

口腔がんの部位別発生頻度

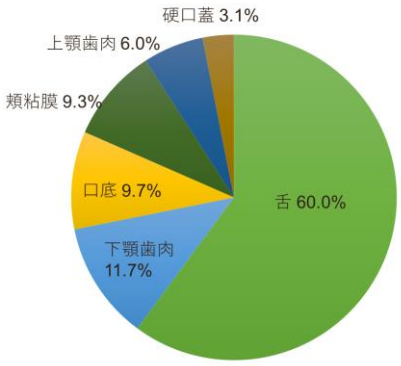

このうち90%以上は、口腔粘膜の上皮から発生する扁平上皮がん（へんぺいじょうひがん）であり、他に唾液腺（だえきせん）から発生する腺がんや、肉腫などが発生します。

口腔がんは一般的にこのような特徴があります。

1、病気の進行が早い
2、できものの周りが硬い
3、周囲と癒着していて、病変の境界がはっきりしない
4、他の部位（首のリンパ節や肺、骨など）に転移する

舌がん

下顎歯肉がん

口腔がんとは

【症状】
口腔内は、肉眼でみたり、指で触ったりできる場所ですが、口腔がんの半数程度は進行がん（ステージ3か4）の状態で発見されます。
主症状は痛みや腫れ、出血ですが、人それぞれ異なります。
白斑（周囲より白色化が強い）、顆粒状（ぶつぶつしている）、びらん型（周囲より赤みが強い）、潰瘍型（周囲よりえぐれている）などが多い症状ですが、歯周病や入れ歯による傷との見分けが困難なこともあり注意が必要です。

病期が進むにつれて、咀嚼（そしゃく）や嚥下（えんげ）、発音の障害や、開口障害（口が開きづらくなる）が起こることがあります。

顆粒状のがん

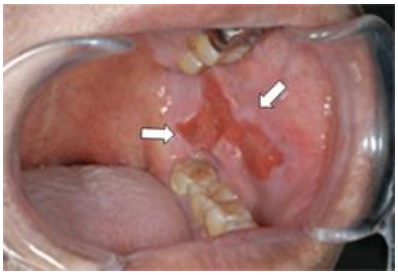
びらん型のがん

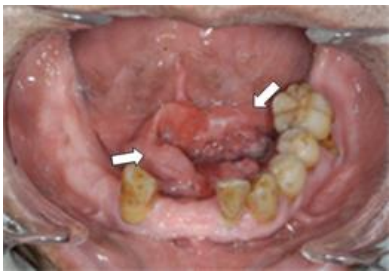
潰瘍型のがん

【原因】
喫煙と飲酒は口腔がんの発症リスクを高めます。
局所的には、虫歯や、歯並びの悪さ、合っていない義歯による口腔粘膜への慢性的な刺激が原因となります。

口腔がんの治療

一般的に、がんの治療には
- 手術
- 放射線
- 化学療法（抗がん剤）

が行われます。

口腔がんの治療では、手術治療を第一に行うことが標準的です。
口腔は、話す・食べる・整容（見た目）といった、個人の生活の質（QOL)に大きく関わる部位です。
初期がんでは、切除後のQOLの低下は軽度ですが、進行がんでは切除による機能低下やQOL低下が大きくなるため、腫瘍切除後に遊離皮弁（お腹や太ももや腕から皮膚と筋肉組織）を口腔内に移植し、失われた形態や機能を**再建する手術**が行われます。
しかし、治療後のQOL（生活の質）の低下は免れず、出来るだけ口腔の機能を保った状態でがんを根治出来る治療法の開発が進んでいます。

当科での口腔がん治療

- 初期がんに対しては、切除範囲が狭く術後の機能障害が軽度のため、手術治療を第一にします。
- 進行がんに対しては、動脈内カテーテルを用いた化学療法を行い、切除範囲を最小限に抑える治療法を行っています。
  抗がん剤を動脈内に注入するため、**動注化学療法**と呼んでいます。

【動注化学療法】

口腔がんは、主に外頸動脈という太い動脈の分枝の動脈により栄養されています。
舌には舌動脈、歯肉には顎動脈といったように、部位ごとに**栄養動脈**があります。
動注化学療法では、この**栄養動脈に直接カテーテル（管）を留置して、がんに直接抗がん剤を投与**します。抗がん剤治療の効果を評価し、その後の手術治療を検討します。

がんが発生した部位ごとに栄養血管が違うため、慎重に目標血管の評価や選択を行い
最大限の治療効果を目指します。

外頸動脈と分枝

腫瘍に効率的に抗がん剤が投与できるように、これらの血管の中から、最適なものを選択します。

カテーテル留置は手術室で行い、1時間程度で終了します。

動注化学療法

利点

・静脈から投与する抗がん剤に比べ、がんに集中的に抗がん剤を投与できる。
・抗がん剤の投与量が少なくて済むため、副作用が少ない。
　→ 通常の抗がん剤が使用できない高齢者への治療が可能になることも多い。
・腫瘍を縮小させることで、**切除範囲を縮小できる**可能性がある。

欠点

・血管の形態によってはカテーテルが留置できず、治療が困難となる。
・非常に稀だが、カテーテルによる脳梗塞を起こす可能性がある。

当科での口腔がん治療

治療例① 舌がん T3N0M0

治療前

腫瘍周囲の黒い点はマーキング

・舌の深部への進展を認める

MRI

PET-MRI

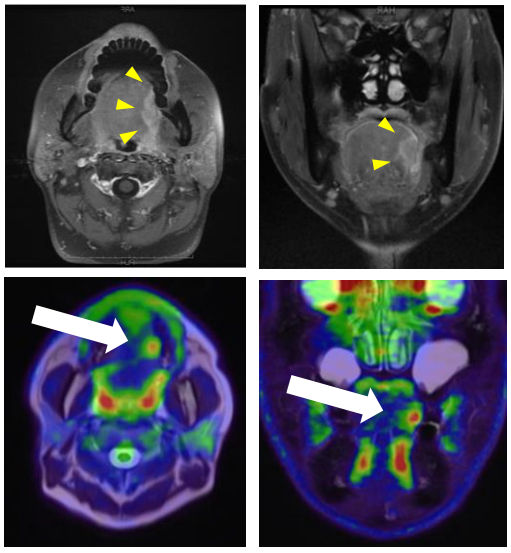

動注化学療法後

・腫瘍は縮小し、表面にのみわずかに残存
・PET-MRIでは病変を指摘できない

MRI

PET-MRI

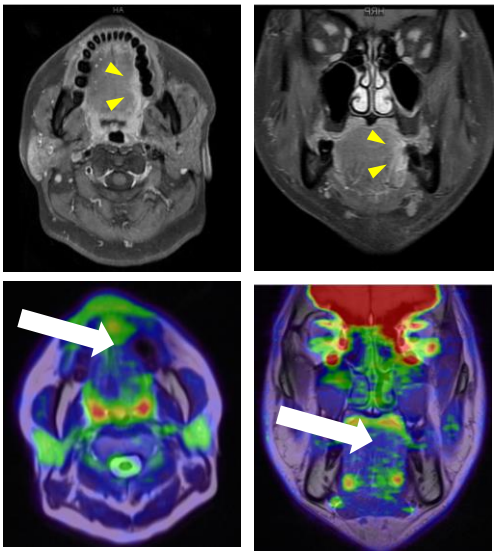

手術後

動注化学療法前は舌の半側切除が必要な状態だったが縮小したため部分切除を施行し、機能障害は最小限とすることが可能であった。術後の再発は認めていない。

当科での口腔がん治療

治療例② 上顎がん T4aN0M0

上顎がんでは、狭い範囲の切除であっても機能障害が大きく残ることが多く
動注化学療法と放射線治療を組み合わせて、手術を行わない治療を行うことも
あります。

治療前

MRI

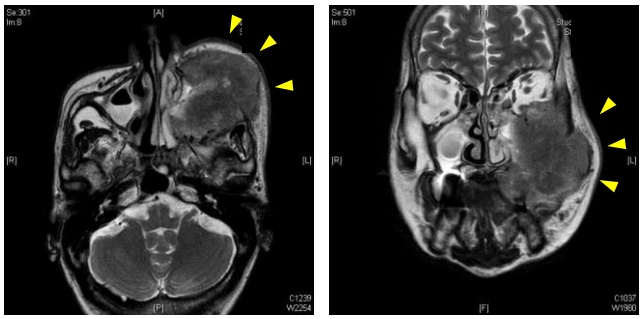

・頬の皮膚まで腫瘍が進展している

治療後

MRI

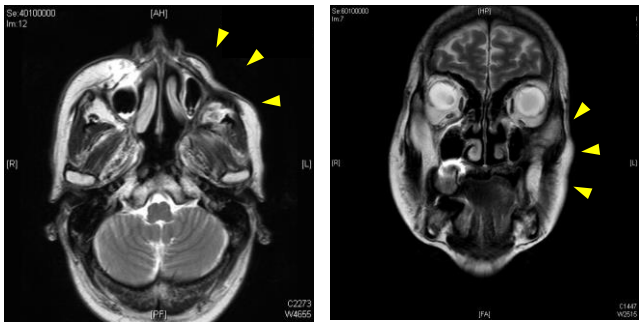

・動注化学療法＋放射線治療にて腫瘍は消失した
・手術はせず経過観察を行っており、再発は認めない

受診される場合の注意
・当科受診を希望される場合は、診療情報提供書（紹介状）が必要です。
・現在治療を受けている医療機関へ依頼して紹介状を作成して頂き、当院患者サポートセンター（医療連携室）へご連絡をお願いします。
・口腔がんを疑う症状や、心配なことがありましたら、歯科医院や耳鼻咽喉科での診察を受けることをお勧めします。